

PRILOCAÍNA A 3% ASSOCIADA À FELIPRESSINA NA ANESTESIA PERIBULBAR DE GATOS

PRILOCAINE 3% ASSOCIATED WITH FELIPRESSIN PERIBULBAR ANESTHESIA IN CATS

Francisco Cláudio Dantas MOTA¹; Duvaldo EURIDES²; Marco Antonio de Andrade BELO¹; Rodrigo OKUBO³; Annelise Carla CAMPLESI¹; Eloi Santos PORTUGAL¹

1-Médico Veterinário, Professor Doutor, Curso de Medicina Veterinária-UNICASTELO, Parque Universitário, Descalvado, SP, Brasil. dantasmota@yahoo.com.br ; 2. Médico Veterinário, Professor titular, Doutor, Faculdade de Medicina Veterinária, Universidade Federal de Uberlândia, Uberlândia, MG, Brasil; 3. Fisioterapeuta, Mestre, Doutorando, Faculdade de Medicina de Ribeirão Preto-FMRP - USP, Ribeirão Preto, SP, Brasil.

RESUMO: O objetivo deste trabalho foi avaliar os efeitos da prilocaína associada à felipressina na anestesia peribulbar em gatos. Foram utilizados oito gatos adultos, machos e fêmeas, com peso entre 2 e 3 kg. Cada animal recebeu clorpromazina ($1,0 \text{ mg.kg}^{-1}$ por via intramuscular) como medicação pré anestésica e propofol ($3,0 \text{ mg.kg}^{-1}$ por via intravenoso) para indução anestésica. Foi introduzida uma agulha hipodérmica de $0,38 \times 13 \text{ mm}$ moldada manualmente até atingir a forma de "L" na porção superior da cavidade orbitária em direção ao fórnice e administrada prilocaína a 3% com vasoconstritor na dose de 5 mg.kg^{-1} . Foi observada proptose após uma média de $2,28 \pm 1,52$ minutos, e este efeito durou em média $75,22 \pm 26,99$ minutos. Também ocorreu perda do reflexo corneano após $3,00 \pm 1,69$ minutos e sua duração foi de $73,75 \pm 17,98$ minutos em média. A prilocaína 3% com vasoconstritor manteve o globo ocular concêntrico, sem nistagmo e aboliu os reflexos corneanos sem causar efeitos colaterais.

PALAVRAS-CHAVE: Gato. Prilocaína. Peribulbar. Anestesia.

INTRODUÇÃO

Os bloqueios retrobulbares e peribulbares têm sido empregados com frequência nas cirurgias oftálmicas em humanos (CANGIANI et al., 1995). Na medicina veterinária, estas práticas são limitadas apenas aos procedimentos mais invasivos e de longa duração (CHAVES et al., 1997). No entanto, as intervenções cirúrgicas oftálmicas nos animais de companhia é uma prática cada vez mais comum. Nos últimos anos, muitos avanços foram realizados no campo da cirurgia intra-ocular, devendo-se, em grande parte, ao desenvolvimento de novas técnicas e novos agentes anestésicos, que proporcionam conforto e segurança para o paciente e cirurgião. Visto que muitos pacientes submetidos a procedimentos oftálmicos são de meia-idade ou idosos e portadores de alguma disfunção cardiorrespiratória, hepática ou renal, há necessidade de se estabelecer protocolos de anestesia balanceados a fim de minimizar a exposição destes pacientes a anestesia geral (BECHARA, 2009).

As anestésias condutivas devem obedecer aos princípios gerais da cirurgia oftálmica, ou seja, imobilidade absoluta, baixa pressão intra-ocular, diminuição do sangramento e abolição do reflexo oculocardíaco (CANGIANI et al., 1995).

O bloqueio peribulbar tem sido difundido em humanos devido a sua praticidade e a possível

diminuição da incidência de complicações quando comparado ao bloqueio retrobulbar (CANGIANI, 1997). As complicações relacionadas à anestesia retrobulbar são lesões no nervo óptico, hemorragia retrobulbar, quemose, depósitos subconjuntivais (RAFFE et al., 1986; GELATT, 1991), intensa dor ocular, parada cardiorrespiratória (FREITAS; ESPIRANDELLI, 1997) e apnéia (RAMAKRISHNA, 1995). Também foram relatados casos de perfuração do globo ocular e parada respiratória com o uso da anestesia peribulbar em humanos (CANGIANI, 1997).

A administração do anestésico local, quer seja dentro do cone músculo-membranoso (retrobulbar), em volta dele (periconal) ou em torno do globo ocular (peribulbar), desloca o globo ocular e a pálpebra para frente, caracterizando um sinal clínico denominado proptose (VANETTI, 1996). A proptose constitui um sinal clínico importante para as técnicas de bloqueios oftálmicos (TEIXEIRA et al., 1999). No entanto, é importante que a proptose seja reversível, pois ela causa a elevação da pressão intra-ocular (KATAYAMA; ZAMBOTTI; VIEIRA, 1996; TEXEIRA et al., 1999).

Vários são os agentes anestésicos empregados nos bloqueios oftálmicos, entre eles a lidocaína a 2% utilizada em bovinos (RAMAKRISHNA, 1995) e caninos (HAZRA; SAMANTA, 1998), a bupivacaína a 0,5% em caninos (DELUCA, 1994), bupivacaína 0,75%

associada à lidocaína a 2% com adrenalina em humanos (TEIXEIRA et al., 1999) e a ropivacaína a 1% em humanos (SERZEDO et al., 2000) e em cães (BEVILACQUA et al., 2006; KLAUMANN, 2007).

A prilocaína pertence ao grupo das aminoamidas, é análoga da lidocaína, porém com duração mais longa. Apresenta biotransformação pulmonar importante, o que resulta em níveis plasmáticos mais baixos e menor toxicidade sistêmica. Promove vasodilatação menos intensa quando comparada à lidocaína, de maneira tão considerável, que se equivale à solução desta última associada a um vasoconstritor (COVINO, 1996; COLUMB; DAVIS, 2004; MCCLURE; RUBIN, 2005). Este fármaco apresenta baixa toxicidade e boa margem de segurança quando utilizada em doses de até 9 mg.kg⁻¹ com vasoconstritor (FANTONI; CORTOPASSI; BERNADI, 2006).

Com base na importância de desenvolvimento de novos protocolos anestésicos para gatos, o presente estudo teve por objetivo avaliar os efeitos da prilocaína a 3% associada à felipressina na anestesia peribulbar em gatos.

MATERIAL E MÉTODOS

Foram utilizados oito gatos sem raça definida adultos, machos e fêmeas, com massa corporal entre 2 e 3 kg. Após restrição alimentar de 12 horas de alimentos sólido e seis horas de líquido foi administrado como medicação pré-anestésica clorpromazina^a na dose de 1,0 mg.kg⁻¹ intramuscular e após 20 minutos foi realizada a indução com propofol^b na dose de 3,0 mg.kg⁻¹ intra-venoso, para facilitar a realização do bloqueio anestésico. Após 10 minutos da aplicação do propofol, foi realizado o bloqueio peribulbar com prilocaína^c a 3% associado à felipressina na dose de 5,0 mg.kg⁻¹.

Para a execução do bloqueio peribulbar, foi realizada a anti-sepsia local no olho direito com solução de polivinilpirrolidona tópico^d diluído em solução fisiológica na proporção de 1:50. O anestésico foi preparado em uma seringa de 1 mL estéril e injetado através de uma agulha hipodérmica de 0,38 x 13 mm moldada manualmente até atingir a forma de "L" (Figura 1A), introduzida na porção superior da cavidade orbitária em direção ao fórnice, na posição súpero-mediana (Figura 1B, 1C).

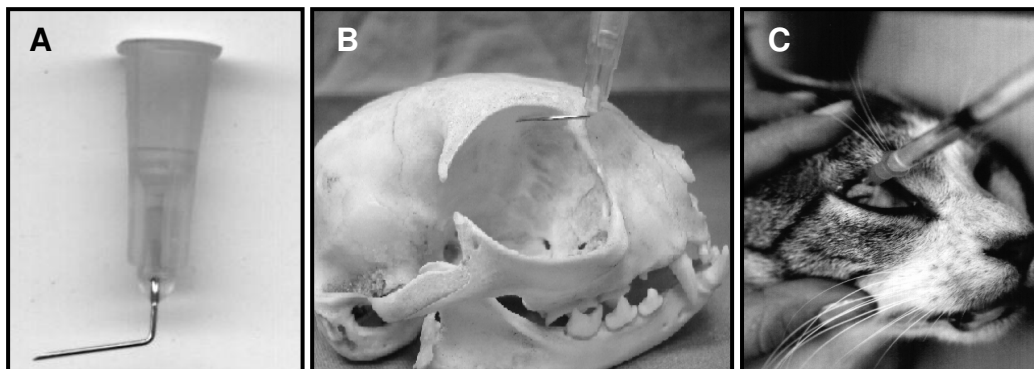


Figura 1. Formato em "L" da agulha hipodérmica utilizada para o bloqueio peribulbar em gatos com prilocaína a 3% associada à felipressina (A). Nota-se a posição da agulha na porção superior mediana da cavidade orbitária em direção ao fórnice (B) e local de aplicação do anestésico (C).

Após a aplicação do volume total da prilocaína a 3% associada à felipressina avaliou-se: início e regressão de proptose; presença de nistagmo; início da perda do reflexo corneano; duração da ausência do reflexo corneano, para esta avaliação utilizou-se um cotonete, que era tocado suavemente sobre a superfície da córnea; início e duração de midríase, que era testada na presença de um foco de luz, através de uma lanterna Welch Allyn; início da perda do reflexo óculo-cefálico e duração da ausência do reflexo óculo-cefálico. Utilizando como controle para todas as avaliações o

olho esquerdo, do mesmo animal, que não sofreu o procedimento anestésico.

Foram aferidas as frequências cardíaca (FC) e respiratória (*f*) imediatamente antes da administração da clorpromazina (T0), 20 minutos após administração da clorpromazina (T20), 10 minutos após o bloqueio peribulbar com prilocaína a 3% associado à felipressina (T40) e a cada 20 minutos, por um período de até duas horas após o retorno da sensibilidade na região anestesiada.

Os dados obtidos foram submetidos à análise de significância estatística em um

delineamento inteiramente casualizado e a comparação das médias pelo Teste t-student pareado com nível de significância de 5%.

RESULTADOS

Não houve qualquer sinal clínico de toxicidade com a utilização da prilocaína 3% associada à felipressina.

O tempo de instalação e regressão de proptose, tempo para perda do reflexo corneano e duração dessa ausência, início e duração da midríase, início da perda e duração da ausência do reflexo óculo-cefálico, estão representados na Tabela 1. Os comportamentos da frequência respiratória e cardíaca estão representados na Tabela 2.

Tabela 1. Valores médios (n=8) com seus respectivos desvios-padrões para a observação do tempo da ocorrência de midríase, proptose, perda do reflexo óculo-cefálico e corneano em gatos submetidos ao bloqueio peribulbar com prilocaína a 3,0% associado a felipressina.

Observação no Tempo	Parâmetro analisado (Minutos após a administração peribulbar)			
	MID	PPT	ROC	PRC
Início do efeito	3,25 ± 1,48	2,28 ± 1,52	2,75 ± 0,70	3,00 ± 1,69
Término do efeito	66,12 ± 15,31	77,50 ± 25,75	73,75 ± 25,38	76,75 ± 18,25
Duração do efeito	62,87 ± 16,38	75,22 ± 26,99	71,00 ± 25,57	73,75 ± 17,98

MID = Midríase; PPT = Proptose; ROC = Perda do reflexo óculo-cefálico; PRC = Perda do reflexo corneano.

Tabela 2. Valores médios¹ (n = 8) com respectivos desvios-padrões e análise de significância estatística da frequência respiratória e cardíaca, aferidas em gatos sob efeito da anestesia peribulbar com prilocaína a 3,0% associada à felipressina.

Momentos ²	Frequência respiratória (mpm)	Frequência cardíaca (bpm)
T0	46,2 ± 15,8 ^A	163,6 ± 31,0 ^A
T20	43,9 ± 10,0 ^{AB}	181,3 ± 28,5 ^A
T40	43,2 ± 8,0 ^{AB}	192,6 ± 23,5 ^A
T60	40,7 ± 7,4 ^{AB}	190,7 ± 22,7 ^A
T80	37,8 ± 10,9 ^{AB}	186,4 ± 26,0 ^A
T100	36,1 ± 9,7 ^{AB}	187,1 ± 15,8 ^A
T120	38,1 ± 6,4 ^{AB}	188,5 ± 16,0 ^A
T140	39,0 ± 7,2 ^{AB}	187,3 ± 22,7 ^A
T160	36,6 ± 5,9 ^{AB}	195,2 ± 25,1 ^A
T180	37,3 ± 3,8 ^{AB}	186,7 ± 30,6 ^A
T200	27,0 ± 3,0 ^B	204,0 ± 50,9 ^A
Valor de F	2,73	1,12
Pr>F ³	0,0052	0,3585

¹Médias seguidas pela mesma letra maiúscula na coluna, não diferem entre si pelo teste T ($p \geq 0,05$); ²Tempo de aferição das frequências respiratória e cardíaca, após administração da prilocaína a 3,0% com felipressina para bloqueio peribulbar; ³Probabilidade de significância do valor F; mpm: movimentos por minuto; bpm: batimentos por minuto

DISCUSSÃO

A sedação é conduta importante para a realização dos bloqueios anestésicos em oftalmologia (CANGIANI, 1997). Assim, a utilização do pré-anestésico clorpromazina e do anestésico propofol neste trabalho facilitou o emprego do bloqueio peribulbar em gatos. O

propofol foi preconizado por Cangiani (1997) para induções anestésicas em humanos para bloqueios nervosos, pois permite rápida recuperação do paciente. Além disso, este anestésico foi escolhido para anestésiar os gatos deste experimento por ter, segundo Massone (2008), um período hábil de 10 a 15 minutos, não prejudicando assim a observação dos parâmetros oculares.

Fantoni; Cortopassi; Bernadi (2006) recomendam a dose da prilocaína com vasoconstritor de até 9 mg.kg^{-1} para bloqueios nervosos seletivos. Neste trabalho optou-se pela dose de $5,0 \text{ mg.kg}^{-1}$, tendo sido observada a efetividade desta no bloqueio peribulbar, associado à ausência de sinais aparentes de toxicidade. Copeland et al. (2008 a,b) descreveram a segurança clínica e baixa toxicidade da administração endovenosa de prilocaína na dose de 350mg em ovinos pesando de 45 a 50 kg, o que representaria cerca de 7 a 8 mg.kg^{-1} de peso vivo.

Nesta pesquisa, com o uso da prilocaína 3% associada à felipressina no bloqueio peribulbar em gatos, não se notaram reações adversas como prurido, blefaroedema, quemose e blefaroespasmo, que ocorreram conforme relatos de Klaumann (2007) ao realizar o bloqueio peribulbar em cães com ropivacaína a 1%. Um dos fatores que podem levar a esses efeitos locais é a falha na execução da técnica de bloqueio, como a injeção pouco profunda do anestésico local e sua conseqüente difusão para a conjuntiva (KATAYAMA; LOPES; VIEIRA, 1995), fato não observado neste trabalho, o que implica na eficiência da técnica aqui utilizada.

Ramakrishna (1995) verificou apnéia em três bovinos após o uso de lidocaína retrobulbar, devido à aplicação do anestésico no espaço sub-aracnóide, junto à bainha do nervo óptico, com sua dispersão para o sistema nervoso central. Este efeito não foi observado neste trabalho, provavelmente pelo fato de ter sido usado uma agulha encurvada de calibre pequeno $0,38 \times 13 \text{ mm}$ para a aplicação do anestésico e por ter se escolhido a técnica peribulbar, que apresenta risco quase nulo de injúria ao nervo óptico, pois a agulha não penetra no cone muscular e o risco de injeção intravenosa acidental do anestésico local também fica bastante reduzido (RIPART et al., 2001, CANGIANI, 2005).

Observou-se nesta pesquisa tempo médio para instalação da proptose após 2,28 minutos da aplicação do anestésico, evidenciando eficácia da técnica utilizada. Segundo Teixeira et al. (1999), se a injeção do anestésico local for feita inadvertidamente através da bainha do nervo óptico, ele passará para o líquido cefaloraquidiano ou para o olho Adelfo, não causando protrusão do globo ocular (proptose). O período observado para a regressão da proptose foi de 77,5 minutos em média. De acordo com Teixeira et al. (1999), deve haver regressão da protrusão do globo ocular, pois ela é acompanhada do aumento da pressão intra-ocular.

A sensibilidade tátil da córnea é um dado bastante importante na avaliação de um bloqueio anestésico (LUCCI et al., 2004). A abolição do

reflexo corneano é devido ao bloqueio dos ramos do nervo trigêmio e abducente (MAZZANTI et al., 1999), causado pelo uso de anestésicos locais. Neste experimento houve perda do reflexo corneano após uma média de 3,0 minutos do bloqueio peribulbar. Esta ausência de reflexo permaneceu por 76,75 minutos. Já Deluca (1994), ao utilizar a mesma técnica com lidocaína em humanos, encontrou ausência de reflexo corneano por somente 17,37 minutos. Esta diferença se deve provavelmente ao fato da prilocaína apresentar período de duração mais longo que a lidocaína (MCCLURE; RUBIN, 2005; COLUMB; DAVIS, 2004).

A midríase, observada por 66,12 minutos em média nesta pesquisa é devido principalmente ao bloqueio do nervo oculomotor pelo anestésico, afetando assim a inervação parassimpática do esfíncter pupilar, causando sua dilatação (MAZZANTI et al., 1999), que é um fator importantíssimo para a realização de procedimentos cirúrgicos intra-oculares, sendo a midríase completa, altamente desejável (CARARETO et al., 2006).

O aparelho vestibular transmite informações para o III, IV e VI pares de nervos cranianos (oculomotor, troclear e abducente respectivamente), responsáveis pela inervação da musculatura extrínseca do bulbo ocular. Em situação normal, ao produzir o movimento giratório da cabeça de um cão, no sentido horário ou anti-horário, este reflexo produz nistagmo lateral, conhecido como reflexo óculo-cefálico. Na presença do bloqueio anestésico do III, IV e VI pares de nervos cranianos, observa-se ausência da atividade da musculatura extrínseca do olho e do reflexo óculo-cefálico, promovendo desta forma acinesia do bulbo ocular (MONTIANI-FERREIRA; PETERSEN-JONES, 2002; MAGALHÃES; GOVEIA; OLIVEIRA, 2004), o que foi observado neste experimento após o uso da anestesia peribulbar com prilocaína 3%, promovendo ausência do reflexo óculo-cefálico por 73,75 minutos em média, tempo compatível com a realização de um procedimento cirúrgico oftálmico.

Segundo Petersen-Jones; Crispin (1999) a coordenação do nistagmo é feito por meio do fascículo longitudinal medial, que ajuda a coordenar os músculos extra-oculares. Assim, como a anestesia peribulbar bloqueia os ramos dos nervos oculomotor, troclear e abducente, responsáveis pela inervação dos músculos extra-oculares (MAZZANTI et al., 1999), conseqüentemente ocorre à ausência de nistagmo. Tal fato ocorreu neste experimento, onde não foi notada presença de nistagmo em nenhum animal.

Nos gatos submetidos ao bloqueio peribulbar com prilocaína 3% associada à felipressina não foi observada alterações significativas ($p > 0,05$) na da frequência cardíaca, comparando os diversos momentos com T0, no entanto, houve um ligeiro aumento deste parâmetro, possivelmente associado à administração da clorpromazina, que bloqueia os receptores alfa adrenérgicos periféricos levando a diminuição da pressão venosa central e da resistência vascular sistêmica (MUIR; MASON, 1993), bem como a redução da pressão arterial em relação aos valores basais, resultando em taquicardia reflexa (BALDESSARINI, 1996), visto que a felipressina é um agente vasoconstritor, que não age sobre os receptores beta adrenérgicos, não provocando alterações significativas na frequência cardíaca, pois tem ação direta na musculatura lisa vascular (TORTAMANO; SOARES; MIGLIORATI, 1980).

Nesta pesquisa, a frequência respiratória foi analisada comparando os diversos momentos com T0. Foi observada diferença significativa em relação aos momentos T0 e T200, com redução gradativa. Estes achados se devem, provavelmente, aos efeitos sedativos centrais da clorpromazina, que atua antagonizando diversos receptores pós-sinápticos. Dentre estes, o bloqueio de histaminérgicos (H1),

serotonérgicos (5-HT1) e adrenérgicos (alfa-1 e alfa-2) são descritos farmacodinamicamente como importantes vias de indução de sedação, observando efeitos como a sonolência, condição fisiológica caracterizada por diminuição do metabolismo basal e conseqüentemente da frequência respiratória (CULPEPPER, 2007). E de acordo com Cortopassi e Fantoni (2009) os fenotiazínicos, grupo farmacológico a qual pertence a clorpromazina, promovem ligeira depressão respiratória, devido a diminuição da sensibilidade dos quimiorreceptores ao dióxido de carbono.

Apesar das pequenas alterações observadas na frequência cardíaca e respiratória durante o período de avaliação, as mesmas foram mantidas próximas da normalidade para esta espécie em descanso (FEITOSA, 2004), o que demonstra a eficácia na segurança clínica do protocolo utilizado para o bloqueio peribulbar em gatos.

CONCLUSÃO

A prilocaína a 3% associada à felipressina no bloqueio peribulbar em gatos ocasionou a centralização do globo ocular e abolição dos reflexos corneanos, sem causar efeitos colaterais.

ABSTRACT: The purpose of this study was to verify the effects of prilocaína 3% associated to felypressin for peribulbar anesthesia in cats. Eight adult cats, male and female, weighing between 2 and 3 kg, received chlorpromazine (1.0 mg.kg^{-1} , intramuscular) and propofol (3.0 mg.kg^{-1} , intravenously). While, prilocaína at 3% (5.0 mg.kg^{-1}) was administered by using an L-shape hypodermic needle (0.38 x 13 mm), which was introduced in the upper portion of the orbital cavity towards the fornix. The onset of proptosis was observed in 2.28 ± 1.52 minutes and lasted 75.22 ± 26.99 minutes. The loss of the corneal reflex occurred after 3.00 ± 1.69 minutes and lasted 73.75 ± 17.98 minutes. It can be concluded that 3% prilocaína with felypressin solution induces centralization of the eyeball without nystagmus and abolition the corneal reflexes without causing any collateral effects in cats.

KEYWORDS: Cats. Prilocaine. Peribulbar. Anesthesia.

REFERÊNCIAS

- BALDESSARINI, R. J. Fármacos e o tratamento dos distúrbios psiquiátricos. In: GILMAN, A. G. et al. **As bases farmacológicas da terapêutica**. 9. ed. Rio de Janeiro: Mc Grow Hill, 1996. p. 290-313.
- BECHARA, J. N. Anestesia em oftalmologia. In: FANTONI, D. T.; CORTOPASSI, S. R. **Anestesia em cães e gatos**. 2. ed. São Paulo: Roca, 2009. Cap. 27, p. 271-279.
- BEVILACQUA, L.; OLIVA, V. N. L. S.; ANDRADE, A. L.; MATSUBARA L. M.; PERRI S. H. V. Peribulbar anesthesia with ropivacaine as an alternative to neuromuscular blocking agents for cataract surgery in dogs. IN 9TH WORLD CONGRESS OF VETERINARY ANAESTHESIOLOGY, 2006, Santos, SP, **Abstract...** Santos, SP: Colégio Brasileiro de Cirurgia e Anestesiologia Veterinária, 2006. p. 192.

- CANGIANI, L. M. Anestesia em oftalmologia. In: MANICA, J. **Anestesiologia princípios e técnicas**. Porto Alegre: Artes Médicas, 1997. Cap. 42. p. 608-615.
- CANGIANI, L. M. Retrobulbar ou peribulbar: Uma questão de nomenclatura? **Revista Brasileira de Anestesiologia**, Botafogo, v. 55, n. 3, p. 134-138, 2005.
- CANGIANI, L. M.; OLIVEIRA, A.C.; CAMARGO, L. V.; PEREIRA, A. M. S. A. Sedação com midazolam ou com associação midazolam-fentanil em cirurgia oftálmica sob bloqueio retrobulbar. **Revista Brasileira de Anestesiologia**, Botafogo, v. 45, n. 6, p. 363-368, 1995.
- CARARETO, R.; NUNES, N.; FERRO, P. C.; NISSHIMORI, C. T.; PAULA, D. P.; CONCEIÇÃO E. D. V. Anestesia para cirurgias oftálmicas. **MEDVEP. Revista científica de medicina veterinária pequenos animais e animais de estimação**, Curitiba, v. 4, n. 13, p. 192-202, 2006.
- CHAVES, N. S. T.; BARROS, P. S. M.; MARTINS, A. F.; ARAÚJO, E.G.; JACOMINI, C. Z. Anestesia peribulbar em cães. **Clínica Veterinária**, São Paulo, v. 2, n. 7, p. 12-14, 1997.
- COLUMB, M. O.; DAVIS, A. Local anaesthetic agents. **The medicine publishing company Ltd.** London, Inglaterra, p. 128-132, 2004.
- COPELAND, S. E.; LADD, L. A.; GU, X. Q.; MATHER, L. E. The effects of general anesthesia on whole body and regional pharmacokinetics of local anesthetics at toxic doses. **Anesthesia and Analgesia**, Cleveland, v. 106, n. 5, p. 1440 – 1449, 2008 a.
- COPELAND, S. E.; LADD, L. A.; GU, X. Q.; MATHER, L. E. The effects of general anesthesia on the central nervous and cardiovascular system toxicity of local anesthetics. **Anesthesia and Analgesia**, Cleveland, v. 106, n. 5, p. 1429-1439, 2008b.
- CORTOPASSI, S. R. G.; FANTONI, D. T. Medicação pré-anestésica. In: FANTONI, D. T.; CORTOPASSI, S. R. **Anestesia em cães e gatos**. 2 ed. São Paulo: Roca, 2009. Cap. 13, p. 151-158.
- COVINO, B. G. Farmacologia dos anestésicos locais. In: ROGERS, M. C.; TINKER, J. H.; COVINO, B. G.; LONGNECKER, D. E. **Princípios e práticas de anestesiologia**. v. 2, Rio de Janeiro: Guanabara Koogan, 1996. p. 913-929.
- CULPEPPER, L. A roadmap to key pharmacologic principles in using antipsychotics. **The Journal of Clinical Psychiatry**, Memphis, v. 9, n. 6, p. 444-454, 2007.
- DELUCA, C. A. Anestesia peribulbar en cirurgia oftalmologica. **Revista Argentina de Anestesiologia**, Buenos Aires, v. 52, n. 1, p. 15-43, 1994.
- FANTONI, D. T.; CORTOPASSI, S. R. G.; BERNARDI, M. M. Anestésicos locais. In: SPINOSA, H. S.; GÓRNIK, S. L.; BERNARDI, M. M. **Farmacologia aplicada a medicina veterinária**. 4. ed. Rio de Janeiro: Guanabara Koogan, 2006. Cap. 12. p. 144-151.
- FEITOSA, F. L. F. Exame físico geral ou de rotina. In: FEITOSA, F. L. F. (Ed). **Semiologia veterinária a arte do diagnóstico**. Roca: São Paulo, 2004. p. 77-102.
- FREITAS, A. C. H.; ESPIRANDELLI, L. C. Parada respiratória peribulbar: relato de caso. **Revista Brasileira de Anestesiologia**, Botafogo, v. 47, n. 2, p. 34-137, 1997.
- GELATT, K. N. **Veterinary Ophthalmology**. Pensilvania: Lea e Febiger, 1991. p. 195-200.
- HAZRA, S.; SAMANTA, P. K. Extracapsular extration of canine lens by aspiration technique. **Indian journal animal**, New Delhi, v. 37, n. 2, p. 29-31, 1998.

- KATAYAMA, M.; LOPES, L. C. F.; VIEIRA, J. L. Atlas de técnicas de bloqueios regionais bloqueio peribulbar. **Revista Brasileira de Anestesiologia**, Botafogo, v. 45, p. 32- 33, 1995. Suplemento 20.
- KATAYAMA, M.; ZAMBOTTI, H.C.; VIEIRA, J. L. Queda da pálpebra como fator determinante do volume da solução de anestésico local no bloqueio peribulbar. **Revista Brasileira de Anestesiologia**, Botafogo, v. 46, n. 5, p. 343-350, 1996.
- KLAUMANN, P. R. **Bloqueio peribulbar com ropivacaína a 1% em cães**. 2007. 60f. Dissertação (Mestrado em Ciências Veterinárias) - Faculdade de Medicina Veterinária, Universidade Federal do Paraná, Curitiba. 2007.
- LUCCI, L. M. D.; ITAMI, C. N.; ALVES, R. F.; MONTESANO, F. T.; OSAKI, M.H.; SANT'ANNA, A. E. B. P. P. Efeito do uso da lente escleral cosmética na sensibilidade tátil corneal em phthisis bulbi. **Arquivos Brasileiros de Oftalmologia**, São Paulo, v. 67, n. 5, p. 733-736, 2004.
- MAGALHAES, E.; GOVEIA, C. S.; OLIVEIRA, K. B. Bupivacaina racemica, levobupivacaina e ropivacaina em anestesia loco-regional para oftalmologia. Um estudo comparativo. **Revista da Associação Médica Brasileira**, São Paulo, v. 50, n. 2, p. 195-198, 2004.
- MASSONE, F. Anestésias gerais barbitúricas e não barbitúricas. In: __ **Anestesiologia Veterinária: Farmacologia e Técnicas**. 5. ed. Rio de Janeiro: Guanabara Koogan, 2008. Cap. 5. p. 56-65.
- MAZZANTI, A.; RAISER, A. G.; PIPPI, N. L.; OLIVEIRA, J. C. D.; EURIDES, D.; ANDRADE, C. M. Nervos oculares dos animais domésticos, comparativos e aplicações clínicas. **Veterinária Notícias**, Uberlândia, v. 5, n. 1, p. 119-130, 1999.
- MCCLURE, H. A.; RUBIN, A. P; Review of local anaesthetic agents. **Minerva Anestesiologica**, Torino, v. 71, n. 3, p. 59-74, 2005
- MONTIANI-FERREIRA, F.; PETERSEN-JONES, S. Neuro-ophthalmology. In: PETERSEN-JONES, S.; CRISPIN, S. **Manual of Small Animal Ophthalmology**. 2. ed. London:BSAVA; 2002. p. 257-275.
- MUIR, W. W.; MASON, D. E. Effects of diazepam, acepromazine, detomidine, and xylazine on thiamilal anesthesia in horses. **Journal of the American veterinary medical association**, Ithaca, v. 203, n. 7, p. 1031-1038, 1993.
- PETERSEN-JONES, S. M.; CRISPIN, S. M. Neurooftalmologia. In: SASTRE-VIDA, J. M. **Manual de oftalmologia en pequeños animales**. Madrid: Harcourt Brace, 1999. p. 275-290.
- RAFFE, M. R.; BISTNER, S. I.; CRIMI, A. J.; RUFF, J. Retrobulbar block in combination with general anaesthesia for equine ophthalmic surgery. **Veterinary Surgery**, Philadelphia, v. 15, n. 1, p. 139-141, 1986.
- RAMAKRISHNA, O. Apnoea following retrobulbar block in cattle. **The Indian Veterinary Journal**, Madras, v. 72, n. 1, p. 97-98, 1995.
- RIPART, J.; LEFRANT, J. Y.; GOUSSAYE, J. E.; PRAT-PRADAL, D.; VIVIEN, B.; ELEDJAM, J. J. Peribulbar versus retrobulbar anesthesia for ophthalmic surgery: An anatomical comparison of extraconal and intraconal injections. **Anesthesiology**, Philadelphia, v. 54, n. 1, p. 56-62, 2001.
- SERZEDO, P. S. M.; NOCITI, J. R.; ZUCCOLOTTO, E. B.; CAGNOLATI, C. A.; FERREIRA, S. B. Pressão intraocular durante bloqueio peribulbar com ropivacaína a 1%. **Revista Brasileira de Anestesiologia**, Botafogo, v. 50, n. 3, p. 251-253, 2000.

TEIXEIRA, J. J. M. S.; VANETTI, L. F. A.; CANGIANI, L. M.; CAMARGO, F. B.; FERREIRA, A. A. Proptose: um sinal útil para a realização dos bloqueios retrobulbar e peribulbar. **Revista Brasileira de Anestesiologia**, Botafogo, v. 49, n. 1, p. 14-18, 1999.

TORTAMANO, N.; SOARES, M. S.; MIGLIORATI, C. A. Anestésicos locais. In: TORTAMANO, N. **Terapêutica medicamentosa em odontologia**. São Paulo: Moreira Jr. Ed Médica, 1980. p. 56-62.

VANETTI, L. F. A. Anestesia para oftalmologia. In: ORTENZI, A. V.; TARDELLI, M. A. **Tratado de Anestesiologia SAESP**. 6. ed. São Paulo: Atheneu, 1996. p. 591-606.