

Pasak *Fiber Reinforced Composite* sebagai Penguat Restorasi Resin Komposit Kelas IV pada Gigi Insisivus Lateralis Kanan Maksila Nekrosis Pulpa Disertai Lesi Periapikal (Laporan Kasus)

Fiber post reinforced composites for resistance in composite resin restoration in right maxilla lateral incisor with pulp necrosis and periapical lesion (a case report)

Nia Wijayanti¹

¹ Staf Pengajar Ilmu Konservasi Gigi PSPDG FKIK UMY
Korespondensi: niawijayanti_drg@yahoo.com

Abstrak

Perawatan saluran akar akan berakibat hilangnya struktur gigi yang meningkatkan resiko fraktur pada gigi. Penggunaan pasak dapat dipertimbangkan sebagai penguat untuk meningkatkan resistensi mekanis gigi. Pasak *fiber reinforced composites* adalah pasak buatan pabrik yang mampu berikatan dengan baik dengan dinding saluran akar, semen resin dan inti resin komposit sehingga mampu mengurangi resiko terjadinya fraktur dan mengembalikan fungsi fisiologis dan estetik gigi. Laporan kasus ini menginformasikan penggunaan pasak *fiber reinforced composites* sebagai alternatif restorasi estetik pada gigi paska perawatan saluran akar. Seorang perempuan 22 tahun dengan gigi insisivus lateralis kanan maksila nekrosis pulpa disertai lesi periapikal. Pada kasus ini dilakukan perawatan saluran akar multi kunjungan, dilanjutkan dengan evaluasi 1 minggu, kemudian dilakukan insersi pasak *fiber reinforced composites* serta restorasi resin komposit kavitas kelas IV secara langsung untuk mengembalikan fungsi fisiologis dan estetik gigi. Penggunaan *fiber reinforced composites* sebagai pasak untuk penguat pada restorasi resin komposit secara langsung merupakan alternatif perawatan pada gigi anterior paska perawatan saluran akar untuk mengembalikan fungsi fisiologis dan estetik gigi tersebut.

Kata kunci : Perawatan saluran akar, *fiber reinforced composites*, restorasi resin komposit.

Abstract

Endodontic treatment can result in significant loss of tooth structure which increases the risk of tooth fracture. Post application considered to increase the mechanical resistance of the tooth. Fiber reinforced composites are prefabricated post which had a good bond with dentinal wall of root canal space, resin cement and composites resin core, so the use of this post could decrease the risk of fracture and could restore tooth aesthetically and physiologically. The purpose of this paper is to inform the use of fiber reinforced composites post as the alternative aesthetic restoration for endodontically treated teeth. In this case, 22 years old female, right maxilla lateral insicivus necrotic pulp with periapical lesion. A multi visit root canal treatment was carried out and one week evaluation was undertaken before inserting fiber reinforced resin composites post. A direct class IV cavity restoration using resin composites was done to finalize the restoration aesthetically and physiologically. The application of fiber reinforced composites as root canal post to reinforced composites resin restoration can be as an alternative treatment for endodontically treated teeth to restore tooth aesthetically and physiologically.

Keyword : Root canal treatment, fiber reinforced composites, composites resin restoration.

Pendahuluan

Perawatan saluran akar merupakan salah satu usaha untuk mempertahankan gigi dalam rongga mulut serta mengembalikan keadaan gigi agar dapat diterima secara biologik oleh jaringan disekitarnya.¹ Perawatan saluran akar dapat dilakukan dalam beberapa kali kunjungan atau satu kali kunjungan. Perawatan satu kunjungan dapat dilakukan pada gigi-gigi dengan persyaratan bahwa gigi harus dalam kondisi antara lain tidak ada sensitivitas periapikal atau lesi periapikal, tidak ada eksudat dalam saluran akar serta tidak ada bau.² Perawatan saluran akar dapat dibagi menjadi 3 fase, yaitu : preparasi atau pembersihan dan pembentukan saluran akar, disinfeksi saluran akar serta obturasi atau pengisian saluran akar.³

Perawatan saluran akar dapat berakibat pada kehilangan banyak struktur gigi , sifat fisik yang berubah karena kehilangan saraf dan pembuluh darah serta perubahan sifat estetisnya karena gigi tersebut akan berwarna lebih gelap. Restorasi pada gigi pasca perawatan saluran akar didesain untuk melindungi jaringan gigi yang tersisa dari fraktur, menghindari terjadinya infeksi ulang pada sistem saluran akar serta untuk menggantikan struktur jaringan gigi yang hilang.⁴ Pemilihan jenis restorasi pada gigi pasca perawatan saluran akar memerlukan pertimbangan, karena restorasi diharapkan dapat mengembalikan fungsi gigi baik dari segi kegunaan maupun estetisnya. Prinsip dasar desain restorasi pada gigi pasca perawatan saluran akar agar memenuhi fungsi serta ketahanan guna yang baik

antara lain desain harus mempertahankan struktur gigi yang tersisa dengan meminimalkan penghilangan dentin, memiliki retensi yang baik yang dapat diperoleh dengan struktur dentin yang tersisa arah vertikal atau inti maupun dengan tambahan penggunaan pasak, serta dengan melindungi struktur jaringan gigi yang tersisa.⁵

Keputusan pemilihan jenis pasak berdasarkan beberapa faktor antara lain posisi gigi dalam lengkung rahang, oklusi, fungsi dari gigi yang telah direstorasi, jumlah jaringan gigi yang tersisa serta konfigurasi saluran akar.⁶ Tujuan dari pasak adalah untuk mempertahankan inti yang akan mendukung restorasi akhir.⁷ Pada gigi anterior dengan struktur gigi di atas supra gingiva kurang dari ½ dan sisa dentin saluran akar tipis maka penggunaan pasak disarankan untuk meningkatkan retensi dan stabilisasi untuk memperkuat gigi.⁴ Pasak dapat dibedakan berdasarkan bahan pembuatan yaitu pasak logam dan nonlogam. Beberapa pasak non logam yaitu pasak fiber, keramik dan *fiber reinforced polymer*. *Fiber reinforced polymer* terbuat dari karbon atau serat silica yang terselubungi oleh polimer resin, biasanya merupakan *epoxy resin* dan disebut pasak *fiber reinforced composites* (FRC). Pasak FRC terdiri atas kumpulan serat yang berdiameter 7-10 µm dan memiliki bentuk jalinan pita, anyaman dan longitudinal.⁸

Pasak FRC memiliki keunggulan yaitu estetik, mampu berikatan dengan struktur gigi, dan memiliki modulus elastisitas yang menyerupai dentin. Pasak ini tidak memerlukan pelebaran saluran akar yang

berlebih dalam penggunaannya serta akan menciptakan konsep sistem monoblok dari dentin dan inti pasak sehingga menghasilkan distribusi tekanan yang lebih baik pada akar gigi.⁹ Pasak ini akan mengurangi resiko fraktur akar maupun perforasi akar, serta mampu beradaptasi dengan berbagai bentuk saluran akar baik yang berbentuk bulat maupun oval.¹⁰

Pemilihan restorasi akhir pada gigi pasca perawatan saluran akar tergantung dari banyaknya struktur gigi yang tersisa, tekanan horizontal dan beban pengunyahan.¹¹ Pada gigi anterior pasca perawatan saluran akar dengan tepi marginal yang utuh maka dapat dilakukan restorasi *direct* dengan menggunakan resin komposit dan tidak memerlukan penggunaan mahkota jaket.¹⁰ Penulisan ini menginformasikan penggunaan pasak *fiber reinforced composites* serta restorasi *direct* resin komposit sebagai alternatif restorasi estetik pada gigi pasca perawatan saluran akar.

Kasus

Seorang wanita usia 22 tahun datang ke klinik konservasi gigi Rumah Sakit Gigi dan Mulut Prof Soedomo Fakultas Kedokteran Gigi Universitas Gadjah Mada dengan keluhan ingin mengganti tambalan gigi depan kanan atas yang sudah berubah warna. Gigi tersebut pernah sakit spontan 1 tahun yang lalu. Pemeriksaan klinis terlihat tumpatan pada mesial gigi yang sudah berubah warna dan terdapat kebocoran tepi, pada pemeriksaan perkusi, palpasi dan mobilitas menunjukkan respon negatif dan tes vitalitas juga menunjukkan respon negatif. Pemeriksaan relasi maksila dan mandibula pada oklusi sentrik menunjukkan

gigi 12 *edge to edge*. Gambaran radiografis terlihat : area radiolusen pada mesial yang sudah mengenai pulpa dan terdapat kelainan periapikal. Diagnosis : gigi 12 nekrosis pulpa disertai lesi periapikal. Perawatan yang dilakukan adalah perawatan saluran akar multi kunjungan yang dilanjutkan dengan restorasi resin komposit *direct* kelas IV dengan retensi intrakanal pasak *fiber reinforced composites*.

Penatalaksanaan kasus

Kunjungan pertama pada 25 april 2011 dilakukan pemeriksaan subjektif, objektif, foto intraoral, diagnosis, dan penentuan rencana perawatan serta penjelasan kepada pasien. Perawatan dimulai dengan pencetakan dan pembuatan model *mock up* untuk patokan pembentukan bagian palatal gigi 12. Perawatan saluran akar mulai dengan pemasangan isolator karet lalu pembersihan kavitas sampai didapat jaringan yang dentin sehat. Akses kavitas dibuat menggunakan *endo access bur* dan *diamendo (dentsply)* serta dilakukan irigasi dengan NaOCl 2,5%. Dilakukan pengukuran panjang kerja dengan cara pengukuran panjang kerja estimasi berdasarkan foto radiograf yang akan dikonfirmasi dengan *apex locator (Propex II, dentsply)*. Setelah didapatkan panjang kerja maka dilanjutkan dengan penentuan file awal yaitu nomor 15 dengan panjang kerja 21,5 mm. setelah itu dilanjutkan preparasi biomekanik dengan teknik *step back* dan didapatkan *Master Apical File (MAF)* nomor 40 dengan panjang 21,5 mm. Setiap pergantian file lakukan irigasi dengan menggunakan NaOCL 2,5%. Dilakukan dressing saluran akar dengan campuran Ca(OH)₂ dicampur

dengan *glyserin* lalu ditutup dengan tumpatan sementara dan evaluasi 1 minggu.

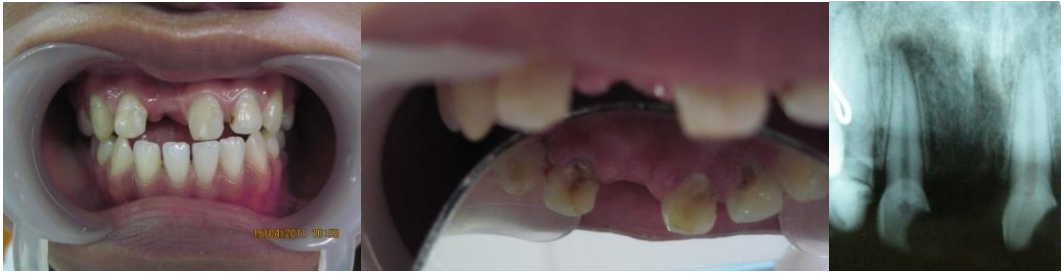Pada kunjungan kedua yaitu 4 Mei 2011 setelah dilakukan pembongkaran tumpatan sementara dan pembersihan saluran akar dengan salin dilakukan pengepasan *master cone* dengan ukuran no 40, yang sesuai dengan kontriksi apikal. Saluran akar digenangi dengan *chlorhexidin gluconat* 2% selama 30 detik lalu dilakukan obturasi dengan teknik kondensasi lateral dengan siler resin (*topseal, Dentsply*). Evaluasi dilakukan selama 1 minggu sebelum dilakukan pemasangan pasak dan retorasi akhir.

Pada kunjungan selanjutnya pada 13 Mei 2011, gigi asimtomatik maka dilakukan persiapan restorasi dan pembuatan saluran pasak. Tumpatan sementara dibuka, penghilangan tumpatan resin komposit dan dilakukan preparasi kavitas serta dilakukan pemilihan warna gigi. Preparasi kavitas, semua cavosurface margin pd struktur email yang tidak didukung dentin dibevel dg desain chamfer-shoulder (disebut juga *rounded bevel* atau *hollowground bevel*) menggunakan bur intan bentuk *flame*. Dilanjutkan dengan preparasi saluran pasak diawali dengan pembuangan guta perca dengan memasukkan *plugger* yang dipanaskan lalu dilanjutkan dengan preparasi menggunakan *peeso reamer* dari ukuran 1 sampai 3 dengan panjang 17 mm dan menyisakan guta perca: 4,5 mm.

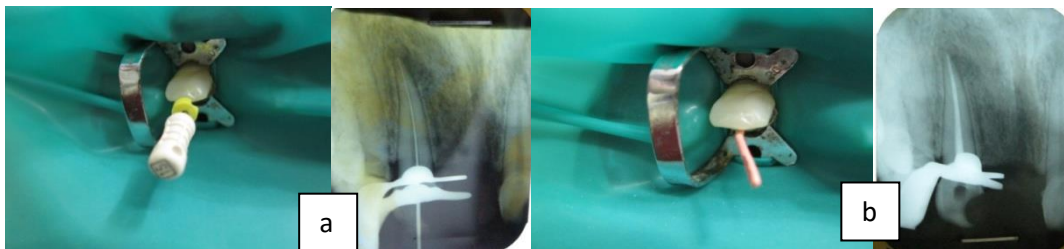
Dilanjutkan dengan pemasangan pasak dengan pasak *fiber customized Construct (Kerr)*. Serabut pita *fiber reinforce composite* dipotong sepanjang 30 mm dan dilulasi bahan bonding dan selanjutnya dilumuri resin (*Construct, Kerr*).

Selanjutnya pemberian etsa ke seluruh permukaan gigi dan saluran pasak selama 15 detik dan dibilas air dan diangin-anginkan, dilanjutkan dengan pengolesan bahan bonding ke seluruh permukaan gigi dan saluran pasak, dianginkan dan diaktivasi sinar. Pengaplikasian semen *Rely-X (ARC)* ke dalam saluran pasak dengan lentulo. Masukkan pita *fibre reinforced composite* yang telah disiapkan ke saluran pasak, dengan menggunakan *plugger* ditekan masuk ke arah apical lalu diaktivasi sinar. Penumpatan daerah palatal menggunakan panduan cetakan *putty* menggunakan resin komposit dengan warna A3,5 (*Filtex Z250, 3M ESPE*) dan dibentuk dengan plastis instrumen kemudian diaktivasi sinar selama 20 detik

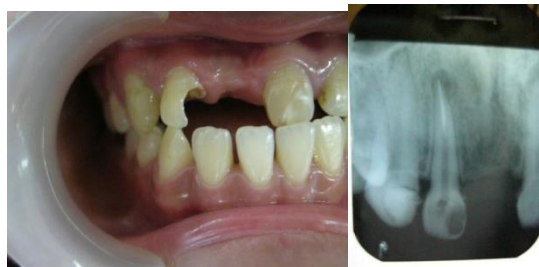Penumpatan bagian proksimal untuk membentuk embrasur *mock up* dilepas, dilanjutkan dengan memasang *seluloid strip* diaplikasikan komposit A3,5 (*Filtex Z250, 3M ESPE*), kemudian diaktivasi sinar 20 detik. Kemudian dilanjutkan penumpatan dengan memakai warna UD (*Filtek Z250, 3M ESPE*), pada ujung dekat insisal bentuk goresan-goresan untuk menciptakan kesan mamelon dengan memakai plastis instrumen, dikondensasikan dan aktivasi sinar 20 detik selanjutnya aplikasikan bahan resin komposit A3,5 keseluruhan permukaan gigi dan insisal, dikondensasikan sesuai bentuk permukaan gigi menggunakan *Comporoller (Kerr)*, aktivasi sinar 20 detik. Penyelesaian dan pemolesan restorasi resin komposit menggunakan *polishing disc (Optidisc, Kerr)* dan *polishing brush (Opti shine, Kerr)*



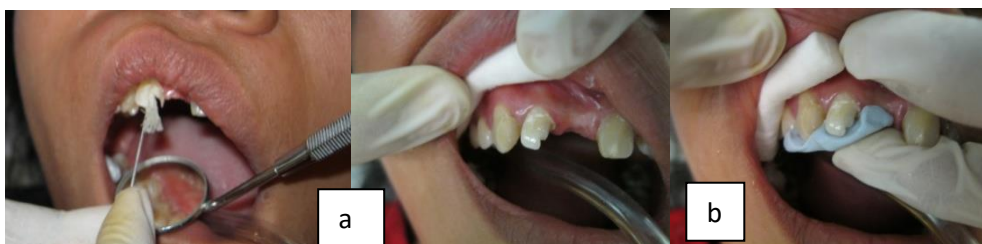Gambar 1. Foto intraoral dan foto radiograf awal



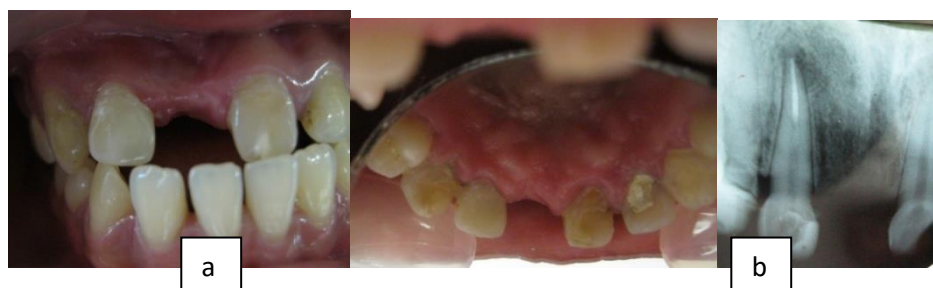
Gambar 2. Perawatan saluran akar, (a) IAF dan (b) obturasi



Gambar 3. gambaran klinis dan radiografis setelah dilakukan preparasi dan pembuatan saluran pasak.



Gambar 4. (a) Penginsersian pasak *fiber reinforced composites*, (b) Penggunaan *putty* untuk pedoman penumpatan palatal



Gambar 5. a) Gigi 12 pasca restorasi (gambaran klinis), b) Gigi 12 pasca restorasi (gambaran radiografis)

Pembahasan

Pada kasus ini sebelum dilakukan restorasi maka dilakukan perawatan saluran akar multi kunjungan, dikarenakan pada pemeriksaan radiografis ditemui adanya kelainan periapikal pada gigi tersebut. Pada gigi anterior yang tidak mengalami kehilangan banyak struktur gigi untuk akses preparasi saluran akar, maka restorasi *direct resin komposit* dan pasak *prefabricated* dapat dijadikan salah satu pilihan restorasi akhir. Penggunaan pita *fiber reinforced composites* dapat ditambahkan untuk membantu meningkatkan resistensi mekanis, sehingga dapat menjadi alternatif restorasi konvensional pada gigi pasca perawatan saluran akar⁴. Penggunaan pasak pada gigi pasca perawatan saluran akar dipertimbangkan berdasarkan besarnya struktur gigi yang tersisa dan sebagai pendukung restorasi akhir⁸.

Pada kasus ini dipilih menggunakan pasak dari pita *fiber reinforced composites*, hal ini dikarenakan gigi tersebut merupakan gigi anterior yang memiliki fungsi estetik serta masih memiliki struktur jaringan yang tersisa masih banyak. Pada restorasi estetik, penggunaan pasak karbon fiber atau logam dapat mempengaruhi warna akhir restorasi, sehingga salah satu cara mengatasinya

adalah dengan penggunaan pasak fiber resin komposit *prefabricated* atau pasak *fiber reinforced composites direct*⁶. Penggunaan pasak dan inti dari pita *fiber reinforced composites* direkomendasikan untuk meningkatkan kekuatan dan meningkatkan estetik. Keuntungan dari pemilihan pasak-inti ini adalah penghilangan struktur jaringan gigi yang minimal, dapat diinsersikan pada saluran akar yang *flared*, saluran akar yang kecil, tipis dan saluran akar yang membengkok serta dapat membentuk ikatan yang baik dengan kompleks dentin akar⁷.

Pasak FRC akan memberikan kekuatan *flexural* dan *fatigue* yang lebih besar, modulus elastisitas yang menyerupai dentin serta kemampuan membentuk satu ikatan dengan kompleks pasak dan akar serta akan meningkatkan estetik. Sifat yang dimiliki pasak FRC ini memiliki potensi untuk memperkuat akar serta mendistribusikan tekanan lebih merata sehingga menghindari fraktur akar¹². Pasak FRC dapat berikatan dengan dentin saluran pasak dengan baik dikarenakan oleh mekanisme adhesif dengan penggunaan semen resin. Sementasi pasak FRC dengan semen resin ini akan memberikan retensi yang lebih baik, menurunnya resiko terjadinya kebocoran mikro, serta memiliki ketahanan lebih terhadap fraktur⁸.

Hal ini akan menciptakan sistem inti pasak-dentin yang monoblok yang akan mampu mendistribusikan tekanan dengan lebih baik pada akar.⁹ Pemilihan restorasi akhir berupa restorasi komposit *direct* karena penggunaan restorasi *direct* dengan system adhesif ini dapat digunakan untuk restorasi gigi anterior

pasca perawatan saluran akar dengan preparasi akses saluran akar yang konservatif serta gigi anterior yang masih memiliki *marginal ridge* yang utuh.¹⁰ Kesimpulan, restorasi resin komposit *direct* dengan pasak FRC dapat menjadi alternatif perawatan pada gigi anterior pasca perawatan saluran akar.

Daftar Pustaka

1. Bence, R. *Endodontik Klinik (terj)*. Jakarta: Penerbit Universitas Indonesia, 1990
2. Weine, F.S. *Endodontic Therapy 6th Ed*. St Louis: Mosby Co, 2004
3. Grossman, LI., Oliet, S., Del Rio CE. *Ilmu Endodontik Dalam Praktek (terj.) Ed11*. Jakarta: EGC, 1988
4. Hargreaves, K.M., Cohen, S., Berman, L.H. *Cohen's Pathways of The Pulp*, edisi 10. St Louis: Mosby Co, 2011
5. Torabinejad, M., Walton, R.E. *Endodontic Principles and Practice* edisi 4. St Louis: Saunders Elsevier, 2009
6. Summit, B.J., Robbins, J.W., Hilton, T.J., Schwarz, R.S. *Fundamental of Operative Dentistry*. Illinois: Quintessence Co, 2006
7. Gutmann, J.L., Dumsha, T.C., Lovdahl, P.E. *Problem in Solving Endodontics*. St Louis : Mosby Co, 2006
8. Cheung, W. 2005. A review Of the Management Of Endodontically Treated Teeth. *J Am Dent Assoc*, 5.
9. Deliperi, S., Bardwell, D.N., Coiana, C. 2005. Reconstruction of Devital Teeth Using Direct Fiber-Reinforced Composite Resins: A Case Report. *J Adhes Dent*, 9.
10. Deliperi, S. 2008. Direct Fiber-Reinforced Composite Restoration in An Endodontically-Treated Molar: A Three-Year Case Report. *Operative Dentistry*, 33.
11. Haselton, D.B. *Color Atlas Of Endodontics, Restoration of The Endodontically Treated Tooth*. St Louis: Mosby Co, 2005.
12. Freilich, M.A, Meiers, J.C., Duncan, J.P., Goldberg, A.J. *Fiber-Reinforced Composites in Clinical Dentistry*. Chigago: Quintessence, 2000.